

**REPARO PERIAPICAL EM TRATAMENTOS ENDODÔNTICOS COM  
EXTRAVASAMENTO DE CIMENTO OBTURADOR - RELATO DE  
CASO**

CASTRO, Letícia Ribeiro<sup>1</sup>

LARA, Natália Caroline<sup>2</sup>

REIS, Isabela Pádua<sup>3</sup>

RIBEIRO, Isabelle Fernandes<sup>4</sup>

SWERTS, Andressa Araújo<sup>5</sup>

TAVARES, Érika Pasqua<sup>6</sup>

<sup>1</sup> Acadêmica do curso de Odontologia da Universidade José do Rosário Vellano,  
Orcid: 0000-0002-9616-2463

<sup>2</sup> Acadêmica do curso de Odontologia da Universidade José do Rosário Vellano,  
Orcid: 0000-0001-8990-5428

<sup>3</sup> Acadêmica do curso de Odontologia da Universidade José do Rosário Vellano,  
Orcid: 0000-0002-9301-6436

<sup>4</sup> Acadêmica do curso de Odontologia da Universidade José do Rosário Vellano,  
Orcid: 0000-0002-6883-2271

<sup>5</sup> Docente do curso de Odontologia da Universidade José do Rosário Vellano,  
Orcid: 0000-0003-1500-6416

<sup>6</sup> Orientadora. Docente do Odontologia da Universidade José do Rosário Vellano,  
Orcid: 0000-0001-7537-9463

## RESUMO

Este estudo tem como objetivo descrever caso clínico de tratamento endodôntico realizado na clínica da Universidade José do Rosário Vellano, onde ocorreu extravasamento de cimento obturador. Paciente S.S.B, 30 anos, gênero masculino, leucoderma, encaminhado da unidade básica de saúde a universidade para a realização do tratamento endodôntico do dente 21. O paciente não apresentava nenhuma alteração sistêmica e os exames físicos e extra bucal apresentaram-se normais. Na radiografia inicial observou-se imagem radiolúcida periapical, sugestiva de granuloma. Não houve resposta aos testes pulpares e periapicais e o diagnóstico foi de necrose pulpar, com presença de lesão. O tratamento foi realizado em 3 sessões e na obturação, feita pela técnica de condensação lateral, utilizou-se o cimento Endofill® que extravasou para a região periapical. As primeiras sessões de proservação mostraram regressão parcial da lesão com áreas de neoformação óssea. Após acompanhamento deste caso e revisão da literatura foi possível concluir que a técnica de condensação lateral apresenta grande simplicidade e bons resultados comprovados por diversos estudos. Além de apresentar efeitos antimicrobianos, o cimento Endofill® sofre reabsorção após ser extravasado para os tecidos periapicais. O reparo apical após extravasamento pode ser considerado sucesso quando avaliado através de radiografias e ausência de sinais clínicos. A proservação radiográfica deve ser contínua e a realização de tomografia poderia confirmar o sucesso do tratamento.

**PALAVRAS-CHAVE:** Endodontia. Obturação do canal radicular. Periodontite apical

## ABSTRACT

This study aims to describe a clinical case of endodontic treatment performed at the clinic of the José do Rosário Vellano University, where the overfilling of the sealers occurred. Patient S.S.B, 30 years old, male, leucoderma, referred from the basic health unit to the university for endodontic treatment of tooth 21. The patient did not have any systemic changes, and the physical and head exams were normal. On the initial radiograph, a periapical radiolucent image, suggestive of granuloma, was observed. There was no response to pulp and

periapical tests and the diagnosis was pulp necrosis, with the presence of an injury. The treatment was carried out in 3 sessions and in filling, made using the lateral condensation technique, Endofill® cement was used, which leaked into the periapical region. The first preservation sessions showed partial regression of the lesion with areas of bone neoformation. After monitoring this case and reviewing the literature, it was possible to conclude that the lateral condensation technique has great simplicity and good results confirmed by several studies. In addition to presenting antimicrobial effects, Endofill® cement undergoes resorption after being spilled into the periapical tissues. Apical repair after extravasation can be considered successful when assessed using radiographs and the absence of clinical signs. Radiographic preservation should be continuous and tomography could confirm the success of the treatment.

**KEYWORDS:** Endodontics. Root canal filling. Apical periodontitis.

## 1 INTRODUÇÃO

A endodontia é área da odontologia que tem como objetivo controlar e prevenir eventuais infecções que acometem a polpa e os tecidos perirradiculares [1]. Vários fatores físicos e químicos podem levar a alterações pulpares, entretanto, as bactérias e seus produtos de degradação são os principais agentes etiológicos envolvidos no mecanismo das doenças que acometem este tipo de tecido [2].

Para eliminar a contaminação da cavidade pulpar faz-se a associação de mecanismos para uma instrumentação mecânica associada a limpeza química, a fim de remover todo tecido pulpar lesado e possíveis fragmentos de dentina. Em sequência, ocorre a obturação dos canais radiculares, com o objetivo de manter um selamento hermético dentário

que mantenha o preenchimento tridimensional e função do dente [3].

Neste contexto, a escolha de um cimento obturador pode ser considerada uma das mais importantes fases neste processo restaurador, uma vez que este material será o responsável por impermeabilizar e eliminar a interface dos cones de guta-percha e as paredes dos canais radiculares [4]. Sendo assim, o cimento de escolha deve apresentar uma vasta gama de características desejadas, como por exemplo: biocompatibilidade, atoxicidade e capacidade de escoamento adequado. Com relação a esta última, se um cimento se apresentar muito viscoso, ele não conseguirá penetrar em todos os canais radiculares, entretanto, se ele apresentar baixa viscosidade, o cimento pode extravasar para a área periapical [5,6].

Embora pequenos extravasamentos de material sejam geralmente bem tolerados pelos tecidos periradiculares, sintomas clínicos como dor, inchaço dos lábios, parestesia, e anestesia podem aparecer, especialmente quando os materiais extravasados estão próximos ou em contato íntimo com estruturas nervosas [7].

Deste modo, devido à existência de diferentes cimentos endodônticos disponíveis no mercado, é necessário que sejam realizados estudos de preservação a fim de avaliar possíveis lesões teciduais relacionados a situações de extravasamentos [4].

Segundo a literatura [8], para um tratamento endodôntico ideal, é necessária uma obturação hermética com o máximo de impermeabilização e o

mínimo de agressão aos tecidos vivos. Neste sentido, se destaca a capacidade selante na obturação do canal radicular, o que do ponto de vista clínico pode apresentar dificuldades.

Com relação ao sucesso do tratamento, a observação periódica dos pacientes para a determinação de um resultado satisfatório tem sido consideravelmente variável (1 a 4 anos) por diferentes autores [2]. Entretanto, a Sociedade Europeia de Endodontia, recomenda que o controle da lesão seja feito por meio de imagens radiológicas com um período mínimo de até um ano após o término do tratamento podendo ser estendido, se necessário, por mais quatro anos, nas ocasiões em que as lesões se mantenham ou apenas reduzam de tamanho. Caso a lesão se mantenha após este período, o caso deveria ser considerado como insucesso endodôntico [9].

Neste sentido, é possível considerar que um tratamento endodôntico realizado com sucesso é obtido quando é possível observar radiograficamente uma massa homogênea radiopaca e contínua, sem espaços vazios, adaptada às paredes laterais. Além disso, os achados radiológicos devem ser somados a perfeita função dentária e a ausência de sinais clínicos como, dor e edema [1].

Dentro deste contexto, alguns artigos vêm avaliando a influência do extravasamento do cimento obturador no reparado periapical, entretanto, os resultados ainda não são conclusivos, pois existe muita variabilidade de técnica e de material obturador. Este trabalho relata caso clínico onde ocorreu extravasamento de cimento obturador, evidenciando

a importância da preservação e os fatores que interferem no reparo apical e consequente sucesso do tratamento.

## 2 MATERIAL E MÉTODOS – RELATO DE CASO

Este trabalho foi aprovado pelo Comitê de Ética em Pesquisa da Universidade José do Rosário Vellano com parecer número 4.114.890.

Paciente S.S.B, 30 anos, gênero masculino, leucoderma, encaminhado da unidade básica de saúde a universidade para a realização do tratamento endodôntico do dente 21. O paciente não apresentava nenhuma alteração sistêmica, e os exames físicos e extrabucal apresentaram-se normais. No exame intrabucal foram observadas cáries e cálculo nos dentes inferiores.

Ao exame clínico, o dente 21 apresentava restauração em resina classe IV mesial e restauração em resina classe III distal com infiltração, além de restauração provisória na face palatina. Foi também observada retração gengival e resposta negativa ao teste de percussão no dente em questão. No exame radiográfico foi observada imagem radiolúcida circunscrita sugestiva de granuloma (Figura 1). Com base nas informações obtidas o diagnóstico para o dente 21 foi: necrose pulpar com periodontite apical crônica.

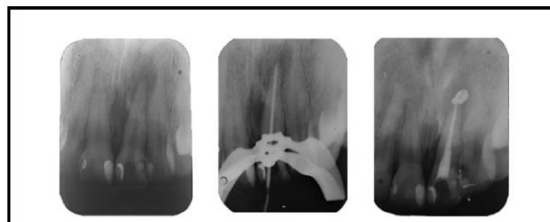


Figura 1 – Radiografia inicial 28/02/2019, prova do cone e radiografia final 21/03/2019, onde observa-se extravasamento do cimento obturador não intencional

Na 1ª sessão foi realizada a seguinte sequência clínica: anestesia infiltrativa (Lidocaína 2% com adrenalina 1:100.000); remoção da restauração provisória com broca diamantada esférica 1014; isolamento absoluto do dente com o grampo 210; irrigação abundante com hipoclorito de sódio 2,5% e aspiração dos excessos de líquido do canal; introdução de lima convencional (#20) (Maillefer – Dentsply®) para neutralização do conteúdo tóxico do canal, até a medida de 23 mm (Comprimento Aparente do Dente – 2 mm); pré-instrumentação do canal com limas #20, 25 e 30, intercaladas por irrigação abundante (5 ml) com hipoclorito de sódio 2,5%; aspiração do conduto; medicação intracanal com paramoclorofenol canforado; restauração provisória com cimento de ionômero de vidro; remoção do isolamento absoluto; ajuste oclusal.

A 2ª sessão, realizada após 7 dias, foi composta pelos seguintes procedimentos: anestesia infiltrativa (Lidocaína 2% com adrenalina 1:100.000); remoção da restauração provisória com broca diamantada esférica 1014; isolamento absoluto do dente com o grampo 210; remoção do algodão com a medicação

intracanal; irrigação abundante com hipoclorito de sódio 2,5% e aspiração dos excessos de líquido do canal; introdução de lima convencional (#30) para verificação do trajeto do canal; preparo do terço cervical e médio com brocas de Gattes 3 e 4 e Largo 2, intercaladas por irrigação com hipoclorito de sódio 2,5%; escalonamento coroa ápice; odontometria pela técnica de Ingle com instrumento #30, determinando-se pela radiografia que Comprimento Real do Dente = 22 mm e Comprimento Real de Trabalho = 21 mm; instrumentação do terço apical do canal com limas convencionais (#30 = Instrumento Apical Inicial seguidas pelos instrumentos convencionais em sequencia até # 45 = Instrumento Apical Final), recuo programado apical, com redução de 1 mm até o instrumento # 60; todos os instrumentos intercalados por irrigação com 5 ml de hipoclorito de sódio 2,5%; medicação intracanal com paramonoclorofenol canforado; restauração provisória com cimento de ionômero de vidro; remoção do isolamento absoluto; ajuste oclusal.

Após 7 dias, foi realizada a terceira e última sessão, onde foram realizados os seguintes procedimentos: anestesia infiltrativa (Lidocaína 2% com adrenalina 1:100.000); remoção da restauração provisória com broca diamantada esférica 1014; isolamento absoluto do dente com o grampo 210; remoção do algodão com a medicação intracanal; irrigação abundante com hipoclorito de sódio 2,5% e aspiração dos excessos de líquido do canal; seleção do cone principal, com utilização de cone de guta-percha FM da marca Tanari®, calibrado de acordo com o IAF (#45); radiografia para seleção do cone; após

confirmação da adaptação correta do cone principal na região apical (de acordo com o comprimento de trabalho = 21 mm), o conduto foi seco com cones de papel absorventes (Tanari®); manipulação do cimento obturador Endofill® (Dentsply), de acordo com as orientações do fabricante; realização da obturação do canal pela técnica de condensação lateral; radiografia de controle de qualidade da obturação; após verificação de selamento adequado da cavidade pulpar pelo material obturador, foram removidos os excessos de conte de guta-percha da câmara pulpar utilizando-se lamparina aquecida e calcadores de Paiva® (Golgran); condensação vertical do material com calcadores frios; limpeza do excesso de material da câmara pulpar; restauração provisória com cimento de ionômero de vidro; remoção do isolamento absoluto; ajuste oclusal (Figura 1).

Ao final da 3ª sessão, foi realizada a radiografia final, onde foi observado o extravasamento de material obturador para a região apical. As radiografias de proervação realizadas após 5 meses e 8 meses evidenciaram reparo da lesão apical (Figura 2).

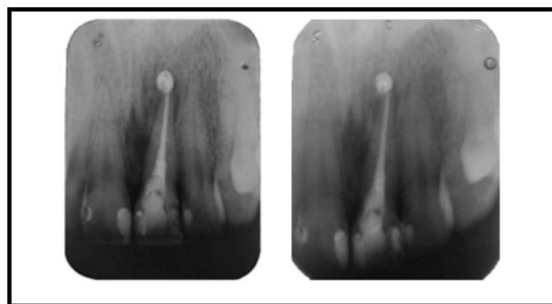


Figura 2 – Proervação após 5 meses (13/08/2019) e após 8 meses (01/11/2019), onde observa-se regressão parcial da lesão apical

### 3 RESULTADOS E DISCUSSÃO

Este trabalho apresentou o relato de caso clínico onde ocorreu extravasamento de cimento obturador e com resultados satisfatórios nas radiografias periapicais de proervação realizadas após 8 meses.

Para a realização do caso, o preparo químico mecânico foi realizado pela técnica escalonada coroa-ápice, com instrumentos em ordem decrescente e a solução irrigadora de escolha foi o hipoclorito 2,5%. Em casos de necrose pulpar, a descontaminação prévia do terço cervical e médio é importante para evitar agudizações e o escalonamento apical com recuo programado melhora a modelagem do canal nesta região. Estas manobras são sustentadas pela literatura onde vários autores indicam suas vantagens [2,10].

O hipoclorito de sódio é a solução de 1ª escolha por grande parte dos autores. Esta solução provou ser uma solução irrigante dos canais radiculares eficiente por preencher os requisitos básicos como promover dissolução tecidual, ação antimicrobiana, tensoatividade, emulsificante e saponificador [10,11]. Embora tenha excelente ação antimicrobiana e seja um excelente solvente tecidual, em altas concentrações é tóxico aos tecidos periapicais, além de apresentar mau odor e sabor desagradável [12, 13]. De todas as soluções irrigantes, a solução de hipoclorito de sódio (5,25%) como irrigante químico tem sido bem empregue mundialmente [14]. De acordo com a literatura [15] o NaOCl tem a capacidade de dissolver restos de tecidos orgânicos e, apesar de não ter a capacidade

de remover a “smear layer”, afeta a sua porção orgânica, permitindo que posteriormente os agentes quelantes a removam.

A obturação foi realizada pela técnica da condensação lateral, com cimento Endofill® (Dentsply). A etapa de obturação dos canais radiculares, visa a obtenção de um preenchimento dental tridimensional e compacto, oferecendo condições de regeneração aos tecidos perirradiculares, selando todas as vias de entrada e saída de possíveis infiltrações para o interior dos canais [16,17].

A técnica de condensação lateral, realizada no caso apresentado é um dos métodos melhor aceitos para a obturação dos canais radiculares [18]. De acordo com diversos autores é mais utilizada pela simplicidade e pelos bons resultados que tem oferecido ao longo do tempo e comprovados cientificamente [19]. Além disto apresenta como vantagem o excelente controle do comprimento endodôntico [20]. Isto possibilita controlar o extravasamento de material obturador via apical [21]

Como desvantagens esta técnica apresenta tempo excessivo para a sua execução, falta de homogeneidade do material obturador, linha de cimentação muito espessa e presença de bolhas no cimento [21], impossibilidade de obter uma obturação tridimensional, excessivo consumo de material, selamento apical deficiente e a má adaptação do material obturador às paredes dentinárias, espaços vazios, risco de fratura radicular, fusão incompleta dos cones de guta-percha

e insuficiente adaptação à superfície do canal [20, 22,23].

A fim de superar as desvantagens da técnica de condensação lateral, outras técnicas com frio, calor e solventes têm sido aplicados à Guta-percha de forma a conferir-lhe maior plasticidades. Segundo diversos autores [24], as técnicas termoplásticas foram introduzidas no mercado, com o objetivo de uma melhor homogeneidade, obturação tridimensional e adaptação superficial da guta-percha às paredes do canal radicular.

As técnicas termoplásticas favorecem obturação tridimensional dos sistemas de canais radiculares, sendo frequente a obturação de ramificações laterais e deltas apicais. São de uma enorme valia em casos de reabsorções internas, lesões perirradiculares associadas a canais laterais e de acidentes ocorridos durante a instrumentação que não foram corrigidos como degraus e desvios [25].

Entretanto, a grande desvantagem da termoplastificação está relacionado ao custo. Uma opção são as técnicas termomecânicas. Estas técnicas visam a plastificação da guta-percha pelo calor e a condensação da mesma por intermédio de um instrumento semelhante a uma lima Hedstroem. Este instrumento é montado em contra angulo e é através da rotação em sentido horário que a guta-percha por fricção é plastificada e condensada lateral e verticalmente [26,27]. Contudo, esta técnica apresenta problemas quanto a extrusão de guta-percha além do forame apical e risco elevado de desgaste e fratura de compactadores, podendo

produzir uma elevada temperatura levando à lesão dos tecidos vitais do periodonto [28].

A escolha do cimento obturador pode ser considerada uma das etapas mais importantes durante a fase de obturação dos canais radiculares. Deste modo, o conhecimento de suas propriedades é de fundamental importância para o clínico [6]. O cimento endodôntico ideal deve conter as seguintes propriedades: apresentar boa adesividade e selamento hermético, possuir radiopacidade passível de ser observada radiograficamente, não sofrer contração, não corar as estruturas dentárias, não contribuir com a proliferação bacteriana, ser biocompatível e ser atóxico [5].

No caso descrito, o cimento utilizado foi o Endofill® (Dentsply). Cimentos à base de óxido de zinco eugenol, têm tempo de presa longo, são reabsorvíveis se houver extrusão para os tecidos perirradiculares, sofrem contração ao tomar presa e solubilidade, selamento razoável, excelente plasticidade, dissolvem-se em meio úmido. Apresentam a grande vantagem de ser antimicrobianos e a desvantagem da solubilidade nos fluidos teciduais e alguma toxicidade[29,30]. O eugenol têm ainda uma desvantagem a inibição da reação de polimerização das resinas, o que pode condicionar o tipo de restauração [31].

Os cimentos obturadores devem apresentar ainda um escoamento adequado que permita o selamento de todos os canais. Basicamente, o escoamento de um cimento obturador consiste na sua capacidade de penetração. Quanto mais fluido for o material, maior

será sua capacidade de penetração, entretanto, tal propriedade pode levar ao extravasamento do material e, por consequência, lesar os tecidos periapicais, levando a um quadro clínico de inflamação [6].

No caso relatado, ocorreu extravasamento do material obturador. No trabalho realizado por [32] os autores explicam que o cimento Endofill apresenta fina granulação, proporcionando uma mistura homogênea e um perfeito escoamento. Além disto, [33] relatam em seu estudo de estabilidade dimensional de cimentos que o Endofill® encontra-se dentro dos padrões permitidos. As propriedades favoráveis do cimento Endofill® são comprovadas na literatura por diversos estudos [34,35,36].

Alguns autores [37] destacaram algumas desvantagens dos cimentos OZE, tais como; maior solubilidade quando comparados a outros cimentos endodônticos, maior risco de manchar a coroa dental e salientam que o eugenol quando em contato com os tecidos periapicais têm poder citotóxico.

Quanto ao extravasamento de cimento obturador, em nosso estudo com o acompanhamento realizado não houve sinais, evidenciados clínica e radiograficamente, de agressão da região apical.

Em estudos histomorfológicos realizados por [38] comparando dois grupos de cães, o melhor resultado foi obtido com o preenchimento do canal radicular com endomethasone-N® a curta distância do forame apical. A limitação apical levou a menos achados inflamatórios quando comparado quando o mesmo cimento foi extravasado. Estes resultados

corroboraram com outros estudos avaliados em que também foi observado que melhores tratamentos são realizados quando o material de preenchimento não ultrapassa o forame apical.

Em outro estudo [7], os autores relataram o caso de uma mulher de 42 anos queixando-se de inchaço e dor na área do incisivo central superior direito. O exame radiográfico mostrou extrusão do cimento na área periapical associada a uma lesão periapical. Foi decidida a intervenção cirúrgica, que incluiu a remoção do selador e apicectomia do dente. Após um ano, foi observada a cicatrização completa da área.

Estudos conduzidos por [39] os autores avaliaram a intensidade da dor após extrusão não intencional de selantes endodônticos à base de resina e hidróxido de cálcio  $\text{Ca(OH)}_2$ , bem como sua influência nos tecidos periapicais. A dor pós-operatória foi avaliada por 48 h após obturação usando a Escala Visual Analógica. As radiografias foram realizadas a cada 3 meses até 1 ano de acompanhamento e comparadas com as radiografias iniciais para avaliar a dissolução dos selantes extravasados e a cicatrização dos tecidos perirradiculares. Como resultados, os selantes à base de resina e à base de hidróxido de cálcio causaram dor no pós-operatório, mas não levaram ao insucesso do tratamento.

Quanto a preservação radiográfica, no caso apresentado, foi realizada radiografia periapical 6 meses após a obturação final. A preservação do tratamento endodôntico permite determinar o sucesso ou insucesso, através do exame radiográfico



e embora ainda limitado, é um dos meios para esse fim.

Segundo [40], o sucesso endodôntico pode ser definido como o resultado final da terapia endodôntica, quando o dente apresenta-se clinicamente assintomático, funcionalmente ativo e sem patologia radiográfica. Não obstante, o exame radiográfico apenas sugere informações e deve ser considerado dentro de um parâmetro temporal. Alguns autores sugerem 1 ano, outros 2, 4, ou 5 anos para que se possa avaliar a recuperação de um caso. Estes autores sugerem que o 1º controle radiográfico seja feito após 1 ano do término do tratamento, e se no 2º controle, de 2 anos, ainda persistir a lesão periapical, deve-se considerar o tratamento como mal sucedido.

No caso apresentado deverá continuar-se a preservação e a realização de tomografia poderá confirmar os resultados. Novos estudos e relatos de casos em outros pacientes poderão contribuir para evidências mais concretas quanto ao reparo apical e ausência de sinais clínicos e radiográficos, mesmo com o extravasamento de cimento obturador.

#### 4 CONCLUSÃO

Após revisão da literatura e relato do caso foi possível concluir que:

- A técnica de condensação lateral apresenta grande simplicidade e bons resultados já comprovados por diversos estudos.

- Além de apresentar efeitos antimicrobianos o cimento Endofill® sofre reabsorção após ser extravasado para os tecidos periapicais.
- O reparo apical após extravasamento pode ser considerado sucesso quando avaliado através de radiografias e ausência de sinais clínicos.
- A preservação radiográfica deve ser contínua e a realização de tomografia poderia confirmar o sucesso do tratamento.

#### REFERÊNCIAS

- [1] Leite AMMM. Obtenção em endodontia. [Dissertação]. Porto: Faculdade de ciências da saúde da Universidade de Porto; 2014.
- [2] Lopes HP, Siqueira JF. Endodontia: Biologia e Técnica. 2ª. ed. Rio de Janeiro: Ed. Medsi-Guanabara Koogan; 2004.
- [3] [Ng YL](#), [Mann V](#), [Rahbaran S](#), [Lewsey J](#), [Gulabivala K](#). Outcome of primary root canal treatment: systematic review of the literature -- Part 2. Influence of clinical factors. Int Endod J. 2008; 41(1): 6-31.
- [4] Canova GC, Taveira LAA, Dezan-Jr E, Nishiyama CK, Spalding M. Estudo do poder flogógeno de quatro cimentos obturadores de canais radiculares por meio do teste edemogênico. Rev. Fac. Odontol. Bauru. 2002; 10(3): 128-33.
- [5] Branstetter J, Von Fraunhofer JA. The physical properties and sealing action of endodontic sealer cements: a review of the literature. J Endod. 1982; 8(7): 312-6.
- [6] Faraoni G, Finger MS, Masson MC, Victorino FR. Avaliação comparativa do escoamento e tempo de presa do cimento MTAfillapex. RFO. 2013; 18(2): 180-4.
- [7] Dalopoulos A, Economides N, Evangelidis V. Extrusion of Root Canal Sealer in Periapical Tissues - Report of Two Cases with Different Treatment Management and Literature Review.

- Balkan Journal of Dental Medicine. 2017; 21: 12-18.
- [8] Espindola ACS, Passos CO, Souza EDA, Santos RA. Avaliação do grau de sucesso e insucesso no tratamento endodôntico em dentes uni-radiculares. RGO. 2002; 50(3): 164-6.
- [9] Benatti LZC. Verificação do reparo periapical em tratamentos endodônticos em que ocorreu extravasamento de cimento endodôntico obturador. [Monografia]. Piracicaba: Faculdade de Odontologia da Universidade Estadual de Campinas; 2010.
- [10] Soares, Y., Goldberg, F. In: Endodoncia, Técnica y Fundamentos. 1ª ed. Buenos Aires: Editorial Médica Panamericana; 2003: 141-166.
- [11] Fabro RMN, Britto MLB, Nabeshima CK. Comparação de diferentes concentrações de hipoclorito de sódio e soro fisiológico utilizados como soluções irrigadoras. Odontol. Clín.-Cient. 2010; 9(4): 365-8.
- [12] Pretel H, Bezzon F, Faleiros FBC, Dametto FR, Vaz LG. Comparação entre soluções irrigadoras na endodontia: clorexidina x hipoclorito de sódio. RGO. 2011; 59: 127-132.
- [13] Tirali R, Bodur H, Ece G. In vitro antimicrobial activity of Sodium hypochlorite, Chlorhexidine gluconate and Octenidine Dihydrochloride in elimination of microorganisms within dentinal tubules of primary and permanent teeth. Med Oral Patol Oral Cir Bucal. 2012; 17(3): 517-522.
- [14] Borin G, Becker NAE, Oliveira EPM. A História do Hipoclorito de Sódio e a sua Importância como Substância Auxiliar no Preparo Químico Mecânico de Canais Radiculares. Revista de Endodontia Pesquisa e Ensino. 2007; 3(5): 1-5.
- [15] Haapasalo M, Shen Y, Ricucci D. Reasons for persistent and emerging post treatment endodontic disease. Endodontic Topics. 2010; 18(1): 31-50.
- [16] Almeida J. Avaliação de diferentes cimentos endodônticos quanto ao escoamento, obturação e selamento marginal em canais laterais artificialmente produzidos em dentes humanos. [Dissertação]. Piracicaba: Faculdade de Odontologia da Universidade Estadual de Campinas; 2005.
- [17] Bourreau ML, Soares AJ, Souza Filho FJ. Avaliação radiográfica da obturação utilizando diferentes substâncias químicas auxiliares. Rev. Assoc. Paul. Cir. Dent. 2014; 68(4): 357-63.
- [18] Gençoglu N. Comparison of Different Gutta-Percha Root Filling Techniques: Thermafil, Quick-Fill, System B, and Lateral Condensation. Oral Surg Oral Med Oral Pathol Oral Radiol Endod. 2002; 93(3): 333-360.
- [19] Tartarotti, E. et al. Avaliação radiográfica da qualidade de obturações endodônticas. Revista de Endodontia Pesquisa e Ensino On Line. 2005; 1(1).
- [20] Martins SC, Mello J, Martins CC, Maurício A, Ginjeira A. Comparação da obturação endodôntica pelas técnicas de condensação lateral, híbrida de Tagger e Termafil: estudo piloto com Micro-tomografia computadorizada. Rev Portug de Estomatologia, Med Dent e Cir Maxilofacial. 2011; 52 (2): 59-69.
- [21] Ferreira CM, Gomes FA, Guimarães NLSL, Ximenes TA, Canuto NSCP, Vitoriano MM. Análise da capacidade de preenchimento de canais radiculares com guta-percha promovida por três diferentes técnicas de obturação de canais radiculares. RSBO. 2011; 8(1): 19-26.
- [22] Camões ICG, Vitor FL, Gomes CC, Freitas LF, Pinto SS. Estudo Comparativo Entre Duas Técnicas Obturadoras: Condensação Lateral X Híbrida de Tagger. Pesquisa Brasileira em Odontopediatria e Clínica Integrada. 2007; 7(3): 217-22.
- [23] Gençoglu N, Oruçoglu H, Helvacioğlu D. Apical Leakage of Different Gutta-Percha Techniques: Thermafil, Js Quick-Fill, Soft Core, Microseal, System B and Lateral Condensation with a Computerized Fluid Filtration Meter. European Journal of Dentistry, 2007; 1(2): 97-103.
- [24] Cavatoni M, Britto MLB, Rapoport, A. Avaliação In Vitro da Qualidade das Obturações Termoplastificadas: Thermafill e Obtura II, Quanto ao Extravasamento do Material Obturador. Electronic Journal of Endodontics Rosario. 2009; 1: 204-213.
- [25] Roldi a, Intra JBG, Barroso JM, Intra TJSA, Martins LO. Avaliação da Variação da Temperatura na Superfície Radicular Externa Durante a Obturação pela Técnica de McSpadden. Revista Odontológica Brasil Central. 2010; 18(48): 34-37.
- [26] Gil AC, Nakamura VC, Lopes RP, Lemos EM, Calil E, Amaral KF. Revisão Contemporânea

- da Obturação Termoplastificada, Valendo-se da Técnica de Compactação Termomecânica. *Revista Saúde*. 2009; 3(3): 20-29.
- [27] Tavares WLF, Lopes RCP, Borges DCPC, Henriques HLCF, Sobrinho APR. Opção pela técnica híbrida de Tagger para obturação de canais radiculares em clínica de pós-graduação em endodontia. *Arquivo Odontológico*. 2012; 48(1): 26-31.
- [28] Lipski M. Root Surface Temperature Rises in Vitro During Root Canal Obturation Using Hybrid and Microseal Techniques. *Journal of Endodontics*. 2005; 31(4): 297-300.
- [29] Johnson WT, Gutmann JL. Obturação do sistema de canais radiculares limpos e modelados. In: Cohen S, Hargreaves KM. *Mobby Elsevier*. 9º Ed. Rio de Janeiro: Caminhos da Polpa; 2007: 358-99.
- [30] Freires IA, Cavalcanti YW. Proteção do complexo dentinho pulpar: indicações, técnicas e materiais para uma boa prática clínica. *Revista Brasileira de Pesquisa em Saúde*. 2011; 13(4): 69-80.
- [31] Huang TH, Ding SJ, Hsu TZ, Lee ZD, Kao CT. Root Canal Sealers Induce Cytotoxicity and Necrosis. *Journal of Materials Science: Materials in Medicine*. 2004; 15: 767-771.
- [32] Fonseca DG, Dantas WCF, Crepaldi A, Burger RC, Moura MAA. Radiopacidade dos cimentos endodônticos. *Revista FAIPE*. 2012; 2(2): 32-43.
- [33] Cunha FM, Graneiro RDP, Fidel SR, Fidel RAS. Avaliação da estabilidade dimensional de alguns cimentos endodônticos nacionais contendo óxido de zinco e eugenol. *RSBO*. 2008; 5(1): 24-9.
- [34] Scelza MFZ, Scelza P, Costa RF, Câmara A. Estudo comparativo das propriedades de escoamento, solubilização e desintegração de alguns cimentos endodônticos. *Pesq Bras Odontoped Clin Integr*. 2006; 6(3): 243-7.
- [35] Andinós LAC, Camões ICG, Freitas LF, Santiago CN, Gomes CC. Avaliação do escoamento e radiopacidade de dois cimentos endodônticos. *Revista de Odontologia da Universidade Cidade de São Paulo*. 2011; 23(1): 15-22.
- [36] Oliveira ACM, Duque C. Atividade antimicrobiana de cimentos endodônticos. *Revista Odontológica Universidade Cidade de São Paulo*. 2013; 25(1): 58-67.
- [37] Tyagi S, Misha P, Tyagi P. Evolution of root canal sealers: An insight story. *European Journal of General Dentistry*. 2013; 2(3): 199-218.
- [38] Suzuki P, Souza V, Holland R. Tissue reaction to Endométhasone sealer in root canal fillings short of or beyond the apical foramen. *Journal of Applied Oral Science*. 2011; 19(5): 511-6.
- [39] Shashirekha G, Jena A, Pattanaik S, Rath J. Assessment of pain and dissolution of apically extruded sealers and their effect on the periradicular tissues. *J Conserv Dent*. 2018; 21(5): 546-50.
- [40] Pinheiro FM, Pardini LC. Considerações sobre os Insucessos no tratamento Endodôntico. *OMS*. 1995; 2:17-20.